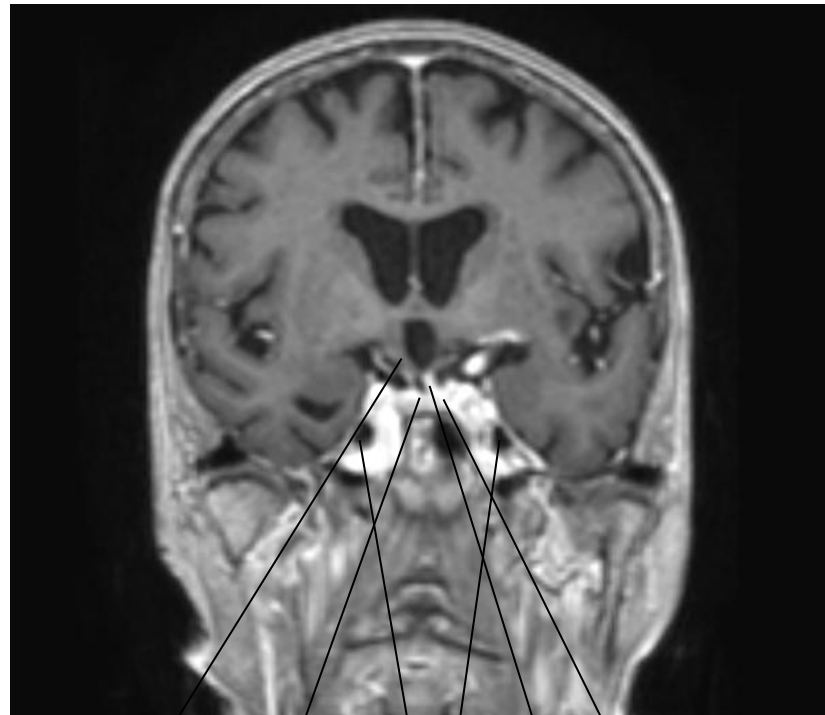


Coupe frontale d'un macroadénome hypophysaire avec hypophyse comprimée et tige pituitaire déviée.



Chiasma  
optique

Sinus  
caverneux

Hypophyse

Tige pituitaire

Adénome